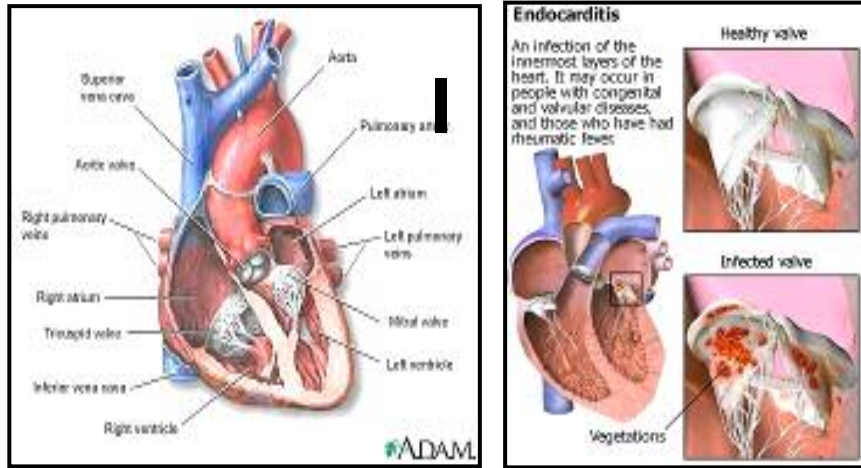


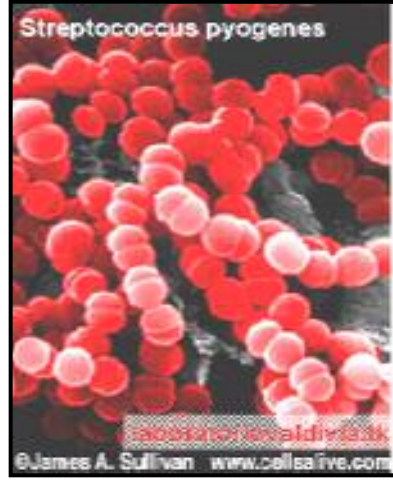
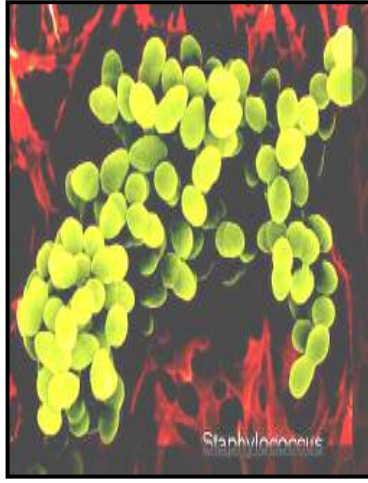
## هەوى ناوېۆشى دل – ئىندوۆكاردىت (Endocarditis)



ئىندوۆكاردىوم ( ناوېۆشى دل – *endocardium*) تۆيخى ناو دلە كە تەواوى ژوورى دل، دەربىجەكان و ديوەكانى دادەپۆشى. بە هەوى ناوېۆشى دل ئىندوۆكاردىت دەكوترى. دەربىجەكانى دل زۆرتر تووشى ئەم نەخۆشىە دەبن. ئىندوۆكاردىت لە پىوهندى لەگەل ھۆيەكانى پىكھىنەرى بە دوو چەشنى عفونى (باكتىريايى) و ناعفونى (يا خاوين) دابەشەكەرى. ئىندوۆكاردىتى ناعفونى يا خاوين بە نىسبەتى چەشنى عفونى كەمتر دەبىندەرەى.

باكتىريەكان سەرچاوى سەرەكى ئىندوۆكاردىتن. باكتىريەكانى گروپى ستافىلوۆكۆك (*Staphylococcus*) و سترىپتۆكۆك (*Streptococcus*) و يا ئەو باكتىريانەى كە لە حالەتى سىروشتى لە پىست و دەمى مروڤدا دەژىن، بە ھۆى ئازار و بىرىندار بوونى پىست، جەراخى ددان و ناودەم، جىي دەرزى بە تايبەت لە خووگەرەكان بە مادەى سىرکەر، رەوانەى خوین دەبن و لە رىگای سىستىمى سوورانى خوین دەگەنە دەربىجەكانى دل ولەوى جىگىر دەبن.

پەرەگرتووى ئىندوۆكاردىت لەپىوندەى لە گەل ھىزى نەخۆشزايى باكتىريا و



ئازار دىتىنى تانى ئىندوئىكارد دەتوانى توند و سەخت ( ئىندوئىكاردىتى كوت وپىر-acute endocarditis ) يا سوک و بە مەترسى كەمتر بى ( ئىندوئىكاردىتى ژىركوتوپىر – subacute endocarditis).

### ئىندوئىكاردىتى كوتوپىر – Acute Endocarditis

چەشنى ھىرشكەرى (ئاگرەسىيە) باكتىرىيە پىست، بەتايىبەت ستافىلوئوكوكەكان لە رىگى خوينەو رەوانەى دى دەبن وھىرش دەبنە سەر دەربىجەكانى ساغى دى. ئەم باكتىرىيە پاش زۆر بوونىان لە ناو دى، لە رىگى سىستىمى سوورپانى دى لە لەشى مۇقدا بلاو دەبنەو و دەبنە ھۆى عفونەتى ئەندامەكانى تر، بەتايىبەت گورچىلەكان، سىيەكان و مېشك. رىسكى ئەم نەخۇشىە لەخوگرەكان كە بە شىوھىكى بەردەوام لە رىگى دەرزىەو مادەى سىرکەر بەكار دىنن زۆرتر لە خەلكى ترە. ئەم نەخۇشىە ئەگەر دەرمان نەكەرى دەتوانى لە ماوھى چەند رۆژ تا كەمتر لە ۶ ھەوتوو بەپىي پىشچوونى نەخۇشىەكە ھۆى مردن بى.

## ئىندوۋىكاردىتى ژىرکوتوپر – Subacute Endocarditis.

گروپى باكتىرىيەكانى سترىپتوتوكوك وەك: Streptococcus Sanguis, Mutans, Mitis , Milleri كە لە حالەتى سروشتىدا لە ناو دەم و گەرودا دەژىن ھۆى ئەم چەشەنە نەخۆشىيەن. ئەو دەربىجانەى دىل كە پىشتر تووشى ئازار بوون زۆرتەر تووشى ئەم نەخۆشىيە دەبن. دەرمان نەكردنى ئەم نەخۆشىيە دەتوانى ھۆى مردنى نەخۆش لە ماوھى ۶ ھەوتوو تا سالىكدا بى.

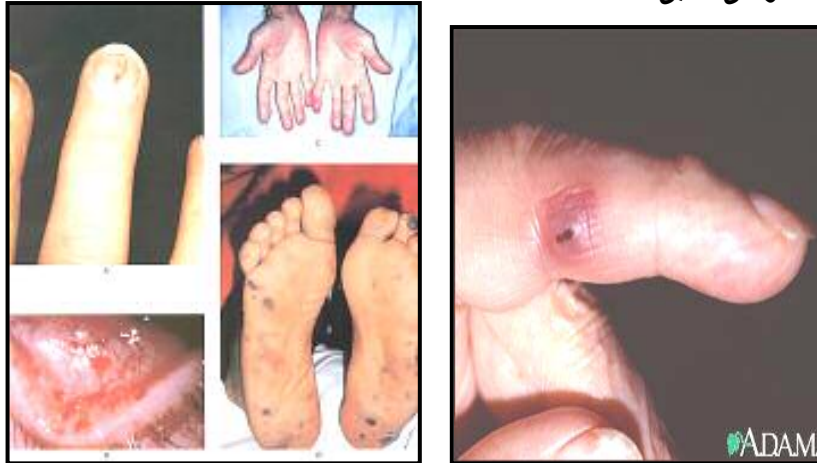### لەم كەسانەدا رىسكى ھەوى ناوپۆشى دىل بەرزترە:

- ▶ ئەوانەى كە تووشى ئالۆزىيەكانى تەواوكارى زگماكى دىلن ( وەك نەبەسرانى ديوارى نيوان دو ئاترىومى(دالانى) دىل).
- ▶ ئازار دىتنى دەربىجەكانى دىل وەك ئاكامى ياوى روماتىد يا ئەستوورى دەربىجەكان. كۆبوونەوھى كالىسيۆم كە بەرھەمى چوونە سەرىي تەمەنە دەتوانى ھۆى ئەستوورى و رەق بوونى دەربىجەكان بى.
- ▶ دەربىجەى دەستكرد و يا مادەى بىگانە لە دىل وەك پىس مەيكەر ( كوتە ساز).
- ▶ مەسرەفى مادەى سىرکەر لە رىگى دەرزى لىدانەوھ.
- ▶ نەخۆشىيەكانى درىژخايەن كە دەبنە ھۆى كزى سىستىمى بەرگرى لەش وەك : نەخۆشى شەكر ، ئەلكۆلى بوون ، شىرپەنچە وشىمى دەرمانى.
- ▶ نەشتەرگەرى وەك: برىن و دەرھىنانى ئالوو(لەوزەتىن)– Tonsillectomy.

### نیشانەكانى ھەوى ناوپۆشى كوتوپر

- ▶ بەرز بوونى ياو(تەب).
- ▶ ئىشى سىنگ.
- ▶ نەفەس تەنگى.
- ▶ كۆخە.
- ▶ پىچرانى وردە رەگەكانى لەپى دەست و بى.

- ▶ لهکاتی سهخت بوونی نازاری دل نهخوش تووشی راتهکان (شوک) و بی هوشی دهی.



### نیشانهکانه‌ی هه‌وی ناوېوشی ژیرکوتوپر

- ▶ عاره‌قه‌ی شه‌وانه.
- ▶ له‌رز و تا.
- ▶ تا (ته‌ب).
- ▶ ئیشی ماسولکه وجومگه.
- ▶ ههستی به‌رده‌وامی ماندوو‌یی.
- ▶ نه‌فه‌س ته‌نگی.
- ▶ سه‌رئیشه.
- ▶ بی ئیشتیایی.
- ▶ له‌ده‌ست دانی قورسای له‌ش.
- ▶ به‌ره‌م هاتنی گری‌ی ورد و ئیشدار له ژیر پیستی قامکه‌کانی لاق و ده‌ست (osler nodes).
- ▶ پچرانی ورده ده‌ماره‌کانی چاو، مه‌لاژک، سینگ و قامکه‌کانی ده‌ست وپی.

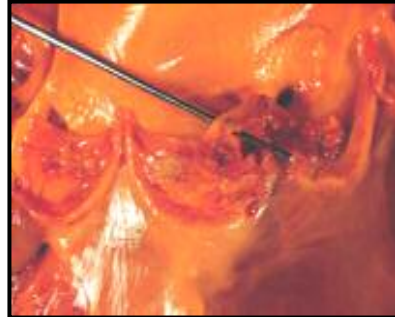
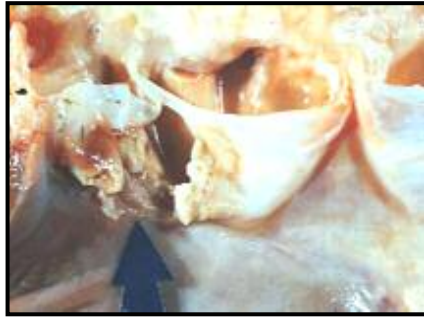
## ئالۆزىھەكان و مەترسى:

- نارىك لىدانى دىل.
- دامامى دىل.
- ھىرشى دىل (سەكتەى دىل).
- پرىكارىت.
- جوى بوونەوھى دەلەمەى خويىن لە ديوارى دەمارەكان و رۇيشتنى بۇ مېشك ، سىيەكان و خوينبەرى كرونىرى دىل كە دەبىتە ھوى سەكتەى دىل و مېشك.

## چارەسەركردن

لەئىندۇكارىتى باكتىرىيى پىويستە بۇ ماوھى ۴ تا ۶ ھەوتوو ئاننى بىۋىتىك وەك: Penicillins, Cephalosporins, Gentamicin, Vancomycin بە نەخۇش بدىر.

- لە ھالەتەكانى خوارى پىويست بە جەراھى دىل ھەيە :
- ئازارى دەربىجەكانى ئاۋورت و مېترال كە دەبىتە ھوى گەرانەوھى خويىن و دامامى دىل.
- ناكۆكى كارى دەربىجەكانى دىل و بەردەوام مانى عفونت دواى تىپەرىنى ۱۰ رۇژ لە ئاننى بىۋىتىك دەرمانى شىاو.
- زۇربوون و بە يەك نووسانى ناسروشتى مىكروبهكان كە دەبىتەى ھوى بەرھەم ھاتنى برىن (vegetation) لە سەر دەربىجەى دىل كە ئەندازەى پتر لە ۱۰ مىلى مېتر بى. (بروانە وىنەكانى خوارى)



- ئەو كاتەى كە كارگەكان ھوى نەخۇشى بن. كارگەكان ولامى شىاو بە دەوا دەرمانى نادەن.

## **سەرچاوهكان**

- به زمانى ئىنگلىسى

- Harrison's "Principals of Internal Medicine, 15<sup>th</sup> edition
- Cecil Essentials of Medicine, 4<sup>th</sup> edition
- The Care of The Medical Patient, 5<sup>th</sup> edition. Fred F. Ferri, MD
- Guide to Inpatient Medicine, Sanjay Saint, M.D. P. H & Craig Frances, M.D
- Treatment Guidelines, 2002 edition, Paul D. Chan, MD & Margaret T. Johnson, MD
- Merck Manual of Medical information, Home edition, Robert, M.D Editor-In-Chief
- Emergency Medicine 5<sup>th</sup> edition, David M. Cline and ...
- Your Heart, The American Medical Association, Home Medical Libery, Medical Editor Chales B. Claymann, MD
- Cardiomyopathy, [texasheart.org](http://texasheart.org)
- <http://www.nlm.nih.gov>
- <http://www.patient.co.uk>
- <http://www.mayoclinic.org/>
- <http://www.tmc.edu/thi/anatomy2.html>
- <http://heartdisease.about.com>
- <http://www.americanheart.org>
- <http://www.ehealthmd.com>
- <http://www.intelihealth.com>
- .....

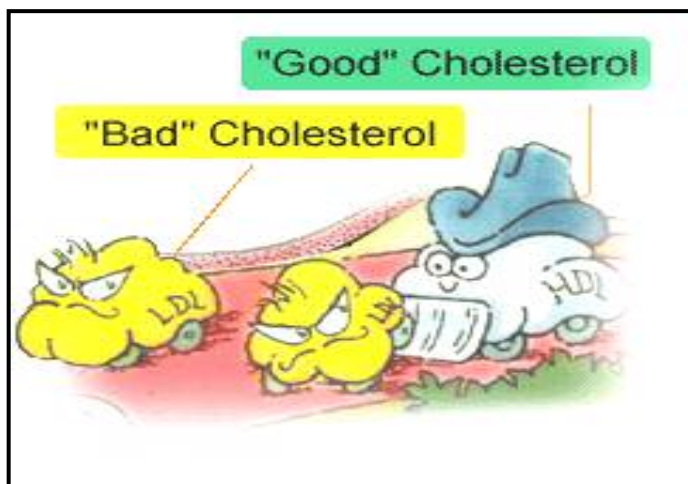
- به زمانی ئالمانی

- Praxisleitfaden  
Allgemeinmedizin, 3. Auflage. Herausgeber: Prof. med. St. Ge  
senhaues. Ochtrup/Essen; Dr. med. R. Ziesche, Bad Essen
- Innere Medizin, J. Scholmerich und ...
- Herzinfarkt (Myokardinfarkt), **Prof. Dr. med. Michael Böhm**,  
Facharzt für Innere Medizin und Kardiologie,  
<http://www.netdoktor.de/krankheiten/fakta/herzinfarkt.htm>
- Herzinfarkt (Myokardinfarkt), Deutsches Medizin-Netz  
1998-2004  
<http://www.medizin-netz.de>
- HEXAL MEMO MED, 2. Auflage. Dr. med. Sönke Müller





## كۆلسترۆل

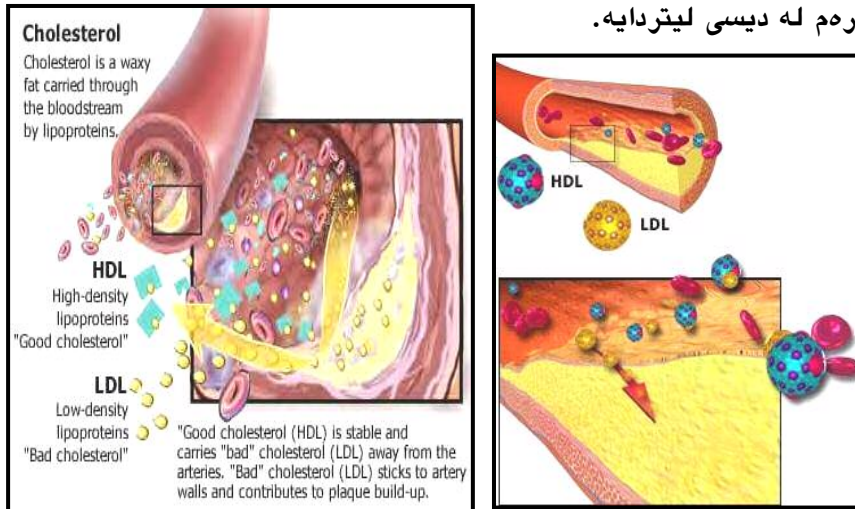


كۆلسترۆل ماددەيەكى نەرم و چەوریدارە كە بە شىۋەيەكى ئاسايى لە ئەندامەكانى مرۇقدا بەرھەم دى ( ۸۰ لە سەدى لە جەرگدا ). كۆلسترۆل لە يېكھىنان و ساخكردنەۋەي پەردەكانى سيللولى(خانەكان – cells) ، بەرھەم ھىنانى ھۆرمۇنەكانى ئىستروئىدى ۋەكو: ھۆرمۇنەكانى جىنسى ئىستروژن و تەستوستېرون و ھەروھا ئەسەيدى زىلك ، رۆلىكى سەرەكى دەگىرى. رىژەي بەرھەم ھاتنى رۆژانەي كۆلسترۆل لە لەشى مرۇقدا يەك گرەم و رىژەي يىداۋىستى رۆژانەي لەش ۰،۳ گرەمە. نەگۈرى ئاسايى كۆلسترۆلى خويىن ۱۵۰ تا ۲۰۰ مىلى گرەم لە دىسى لىتردايە.

كۆلسترۆل بە تەنبايى ناتوانى لە نۆلەشدا بگەپى و پىۋىستى بە تىكەلبوون لەگەل پىرۆتېين و بەرھەم ھىنانى "لىپوپىرۆتېين" دا ھەيە. لىپوپىرۆتېين ھەلگىر و گۈيزىنەرى كۆلسترۆلە. كۆلسترۆل و چەشنىكى تىرى چەورى خويىن بە ناۋى ترىگلىسىرىد لە ناۋەندى لىپوپىرۆتېين جىگىر دەبن ، و پىرۆتېين و فۇسقۇلىپىدىش لە دەرەۋە دايان دەپۆشن. بەرچاۋترىن لىپوپىرۆتېينەكانى لەش برىتىن لە:

• لىپوپىرۆتېين بە چىرى كەمەۋە – Low Density Lipoprotein(LDL)

• لیپوپروتین بە چرپی زۆرهوه (HDL) High Density Lipoprotein  
 جیاوازی لیپوپروتینەکان لە نەسبەتی کۆلسترۆل و تریگلیسیرید دا.یه.  
 زۆر بوونی رادەیی لیپوپروتین بە چرپی کەمەوه (LDL) لەخوین و نیشتی  
 لە رەگەکاندا یەکیک لە ھۆیەکانی سەرەکی تەسک بوونی رەگەکانی  
 کرونێری دڵە. بەرز بوونی رادەیی LDLای خوین ( ۱۶۰ میلی گرام و پتر)  
 نیشانەیی بەرز بوونی مەترسی نەخۆشیەکانی دڵ و دەمارە و ھەک  
 "کۆلسترۆلی خراب" دەناسرێ. رادەیی دلخوازی LDLای خوین ۱۰۰ میلی  
 گرام لە دیسی لیتردا.یە.



لیپوپروتین بە چرپی زۆرهوه (HDL) ھەلگری سی یەک و یا چوار یەکی  
 کۆلسترۆل و زۆر بوونی ئەم چەشنە کۆلسترۆلە (پتر لە ۴۰ و تاییبەت ۶۰  
 میلی گرام لە دیسی لیتردا) مەترسی نەخۆشیەکانی دڵ و دەمارە کەم  
 دەکاتەوه و ھەک "کۆلسترۆلی باش" دەناسرێ. لە HDL نەسبەتی رادەیی  
 پروتینەکان پتر لە کۆلسترۆل و تری گلیسیریدە. HDL ھۆی دەرکێشان و  
 دور کردنەوهی کۆلسترۆلی نیو سیلولەکان و دیواری رەگەکان و بردنی  
 ئەوان بۆ نیو جەرگە. کۆلسترۆل لە جەرگدا دەبێتە ئەسیدی زیلک و لە  
 کیسەیی زیلکدا ەمبار دەکری تا لە ھارینی خواردنەنەکاندا بەشداری بکا.  
 تری گلیسیرید چەشنیکی تری چەوریە کە لە جەرگ و تانی چەوری  
 بەرھەم دێ. رادەیی دلخوازی تری گلیسیریدی خوین ۱۵۰ میلی گرام لە  
 دیسی لیتردا.یە. لەو کەسانەیی کە رادەیی تریگلیسیریدی خوینیان